

Dermatitis facial por *Malassezia pachydermatis*

(Facial dermatitis caused by *Malassezia pachydermatis*)

Vélez E. Yazminia*

Medicina Interna Hospital Carlos van Buren, Chile
*Autor para correspondencia: yaz.velez80@gmail.com

RECIBIDO: 16 de Mayo de 2018
APROBADO: 30 de Mayo de 2018

DOI: 10.22370/bolmicol.2018.33.1.1165

LA AUTORA DECLARA NO TENER CONFLICTO DE INTERESES

Palabras claves: Dermatitis facial, *Malassezia pachydermatis*, Chile.

Key words: Facial dermatitis, *Malassezia pachydermatis*, Chile.

RESUMEN

Se presenta un caso de dermatitis facial por *Malassezia pachydermatis* en un paciente de 34 años de edad, diagnosticado mediante clínica y estudio micológico. *M. pachydermatis* es una levadura que forma parte de la microbiota de mamíferos domésticos y animales salvajes, donde frecuentemente puede provocar dermatitis y otitis externa. En humanos, son escasas las infecciones por este agente, describiéndose desde infecciones superficiales hasta fungemias. En Chile se la ha encontrado como agente causal de pitiriasis versicolor y dermatitis seborreica principalmente en pacientes inmuno-comprometidos.

ABSTRACT

We present a clinical case of facial dermatitis due to *Malassezia pachydermatis* in a patient of 34 years old, diagnosed by clinical and micology study. *M. pachydermatis* is a zoophilic yeast that is part of the microbiota of domestic mammals and wild animals, frequently causing dermatitis

and external otitis. In humans, infections by this agent are very scarce, describing from superficial infections to fungemias. In Chile it has been found as causal agent of pitiriasis versicolor and seborrheic dermatitis mainly in immunocompromised patients.

INTRODUCCIÓN

El estudio de las micosis de la piel comienza en el siglo XIX con Schönlein (1839) quien describe por primera vez el origen micótico de ciertas lesiones en la piel [19], lo que se confirmó con Eichstedt (1846), quien observó levaduras e hifas cortas en la piel de pacientes con pitiriasis versicolor [1,2,19]. Robin denominó a este agente *Microsporum furfur* (1853) y posteriormente Malassez (1874) informó la presencia de células brotantes en las células del estrato córneo. Pero no fue sino hasta 1889 cuando Baillon crea el género *Malassezia* en honor a Malassez y describió a *Malassezia furfur* como especie tipo [1,2,3]. Por otra parte Sabouraud creó el género *Pityrosporum* para referirse a la forma levaduriforme y mantu-

vo el nombre de *Malassezia* para la forma miceliar (1904).

Weidman incluyó a *Pityrosporum pachydermatis* como especie no lipofílica en 1925, y posteriormente Dodge la incorporó al género *Malassezia* (1935) [1,6].

En 1913 Castellani y en 1951 Gordon, re-clasifican al agente *Pityrosporum*, en *Pityrosporum ovale* y *Pityrosporum orbiculare* como responsables de la dermatitis seborreica y pitiriasis versicolor respectivamente, pero en 1986 se determinó que tanto la forma levaduriforme como la miceliar son solo distintos estadios del mismo agente [1,2,11,19].

Desde entonces y por estudios de biología molecular [5], se han descrito 14 especies de este género; la especie *M. pachydermatis* es la única que no es lípido dependiente; y es el agente causal de otitis externa y dermatitis seborreica en animales [5,8,9,10].

Ocasionalmente se la ha identificado en humanos, provocando infecciones micóticas superficiales y en raras ocasiones fungemias nosocomiales asociadas a inmunodepresión o al uso prolongado de catéter venoso central. [1,2,3,4,7].

La dermatitis seborreica es una micosis superficial frecuente, generalmente crónica y benigna causada por levaduras del género *Malassezia*, siendo las más frecuentemente encontradas *M. globosa*, *M. furfur* y *M. sympodialis* [5]. Clínicamente presenta inflamación de las zonas donde hay glándulas sebáceas, siendo las más típicas el cuero cabelludo, cejas, bordes de la nariz, área retroauricular, tercio superior del pecho y con menor frecuencia párpados, ombligo, área submamaria, ingles y glúteos. Se caracteriza por presentar zonas de piel eritematosas con descamación y prurito intenso [8,21].

En Chile se han descrito casos de pitiriasis versicolor causados por *M. pachydermatis* relacionado principalmente a pacientes con infección por virus de inmunodeficiencia humana VIH [2,11].

El objetivo del presente trabajo es presentar un caso de dermatitis facial extensa por *M. pachydermatis* en un paciente varón de 34 años, con antecedentes de alcoholismo y situación de calle.

CASO CLÍNICO

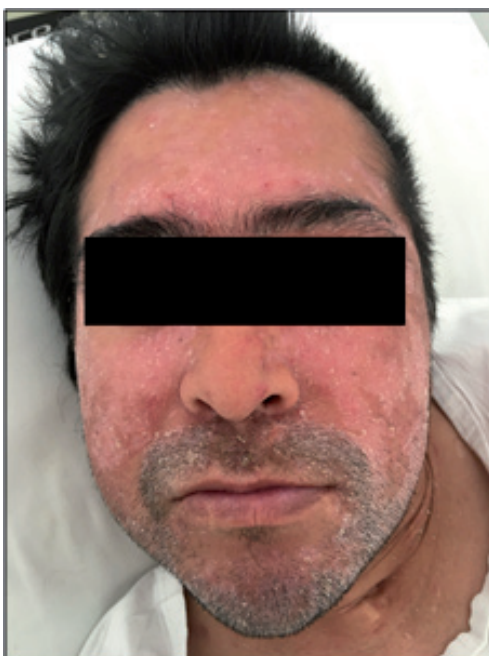
Paciente varón de 34 años, en situación de calle, con antecedentes de epilepsia y alcoholismo crónico. Ingresó a unidad de emergencia y luego a medicina interna por cuadro de convulsiones tónico-clónicas, sin fiebre, sin compromiso respiratorio. En la tomografía axial computada (TAC) de encéfalo solo se observó lesiones antiguas y el electroencefalograma (EEG) con actividad epileptiforme intermitente en región parietal izquierda. Serología negativa para VIH, VHB y VHC, VDRL negativo. Se reinició tratamiento anticonvulsivante y dentro del examen físico se encontraron lesiones hipocrómicas descamativas, confluentes, diseminadas en la totalidad de la cara y cuero cabelludo, con mayor intensidad en mejillas, cejas, barba, párpados y alas de la nariz (Imagen N°1). Una vez tratado su cuadro agudo fue dado de alta y citado a control de forma ambulatoria para evaluación con los exámenes de laboratorio, examen directo y cultivo de piel, para iniciar un tratamiento dirigido.

Muestra e Identificación de especie:

Las muestras fueron obtenidas con cinta adhesiva y teñidas entre cinta y portaobjetos con safranina al 0.5%.

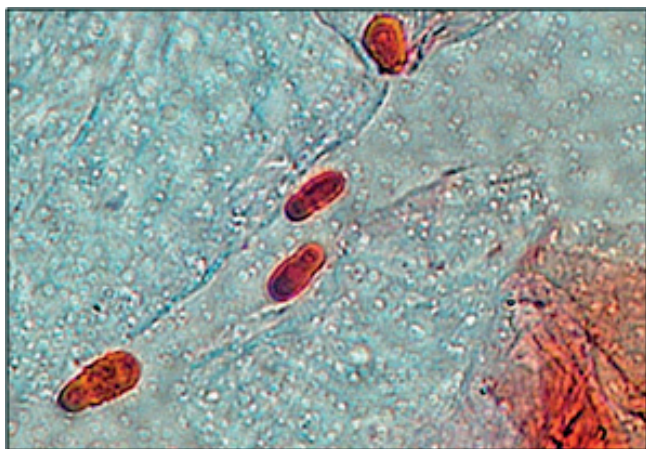
Examen microscópico directo: se observaron levaduras globosas a elipsoides, en grupos, sin micelio (Imagen N°2).

Imagen N°1 . Lesiones eritematosas descamativas en cara.



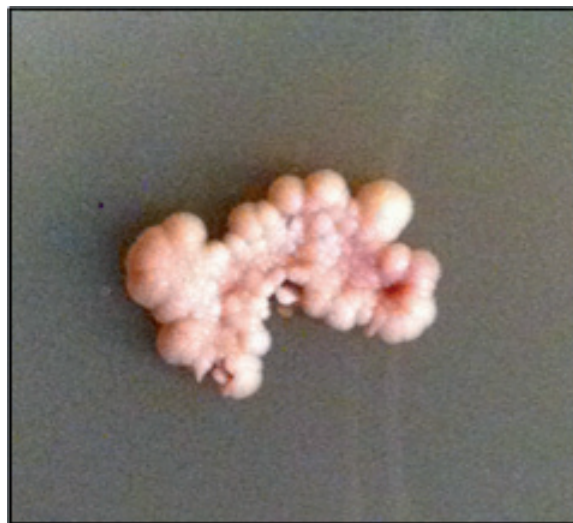Cultivo: las muestras fueron sembradas en agar Sabouraud (glucosa 20 g; peptona 10 g; cloranfenicol 0.125 g y agar 16 g / 1Lt de agua destilada) y agar oliva (agar Sabouraud dextrosa 65 g; Tween 40 20 ml; aceite de oliva 20 ml; cloranfenicol 0.125 g; agar 16 g / 1 Lt agua destilada). Se incubaron por 10 días a 32° C en oscuridad. Hubo desarrollo levaduriforme en los dos medios de cultivo.

Imagen N°2. Levaduras globosas elipsoides en grupos sin micelio.



CHROMagar *Malassezia*: de las colonias obtenidas en agar Sabouraud se realizó una suspensión a concentración 1 McFarland en 1 ml de suero fisiológico para ser sembrado por estrías en un medio cromogénico (CHROMagar *Candida* 56g; Tween 40 10ml; agar 8g/1Lt agua destilada). Estas fueron incubadas a 32° C por 10 días en oscuridad (Imagen N°3).

Imagen N°3. Colonia levaduriforme en CHROM-agar *Malassezia*.



DISCUSIÓN

M. pachydermatis forma parte de la microbiota normal de mamíferos y animales salvajes, provocando en ocasiones dermatitis y otitis externa; mientras que en humanos es poco frecuente encontrarla como agente causal de micosis, sin embargo existen estudios que describen casos de micosis superficial e incluso fungemias relacionadas especialmente a pacientes de unidades críticas, pacientes inmunodeprimidos, con alimentación parenteral de tipo lipídico, y uso prolongado de catéter venoso central, como es el caso descrito por Chang *et al.* en 1998 [3] donde se demostró casos de fungemia por este agente en lactantes prematuros de una unidad de paciente crítico. En ese estudio se concluyó que es probable que *M. pachydermatis* haya sido introducida en las ma-

nos de los trabajadores de la salud después de ser colonizadas desde perros domésticos en sus hogares [1,2,3,19].

En Chile se ha aislado este agente principalmente en pacientes inmunodeprimidos VIH positivo con micosis superficiales; del tipo pitiriasis versicolor y dermatitis seborreica [2,11]. Nuestro caso no tenía VIH u otra inmunosupresión, sin embargo era bebedor crónico, usuario de sustancias ilícitas, además de vivir en la calle con varios perros, los cuales le pudieron haber transmitido esta levadura[11].

Las especies más frecuentes en infecciones superficiales son *M. globosa*, *M. furfur* o *M. sympodialis*, y las localizaciones más habituales son los pliegues o aquellas que tienen pelo, siendo las más frecuentes cuero cabelludo, cejas, laterales de nariz, retroauricular, en menor frecuencia párpados, ombligo, submamaria, ingles y glúteos. El compromiso extenso en cara es una localización

poco frecuente, más aún considerando que nuestro paciente no tenía VIH u otro inmunocompromiso [1,2,4,18].

Con respecto al tratamiento, se describe el uso de fluconazol e itraconazol. Alrededor del 94% de las cepas de *Malassezia* se clasificaron como susceptibles para todos los azoles, sin embargo se ha descrito resistencia a fluconazol [23]. También existen terapias alternativas coadyuvantes para el tratamiento como es el uso de Oxitiamina para el tratamiento superficial de las micosis, especialmente las causadas por la especie *M. pachydermatis*, ya que demostró ser particularmente sensible.[12,13,22]

Identificar específicamente el agente causal de las diferentes infecciones micóticas nos permite conocer mejor su epidemiología, distribución geográfica y patogenia, así como también la elección de los antifúngicos para un tratamiento adecuado. [1,2,9,10,11,13,14,15,16,17].

REFERENCIAS

1. **Giusiano G.** *Malassezia* Estado del conocimiento y perspectivas en su estudio. Rev. Argent. de Microbiología. 2006; 38:41-48.
2. **Cruz R, Vieille P, Carvajal L.** *Malassezia pachydermatis* en lesiones de piel en pacientes de la Quinta región de Chile. Rev. Argent. de Dermatol. 2014; 95(4):1-5.
3. **Chang H., Miller H, Watkins N, Arduino M, Ashford D, Midgley G, et al.** An Epidemic of *Malassezia pachydermatis* in an Intensive Care Nursery Associated with Colonization of Health Care Workers' Pet Dogs. N Engl J Med. 1998; 338(11):706-711.
4. **Cruz R, Vieille P, Giusiano G, Sosa M.** Pitiriasis Versicolor por *Malassezia pachydermatis*: Caso Clínico. Boletín Micológico. 2010; 25:37-41.
5. **Ilahi A, Hadrich I, Goudjil S, Kongolo G, Chaazal C, Léké A, et al.** Molecular epidemiology of a *Malassezia pachydermatis* neonatal unit outbreak. Med. Mycol. 2018; 56(1):69-77.
6. **Puig L, Bragulat R, Castellá G, Cabañes FJ.** Characterization of the species *Malassezia pachydermatis* and re-evaluation of its lipid dependence using a synthetic agar medium. PLoS ONE. 2017; 12(6): e0179148.
7. **Buommino E, Nocera F, Parisi A, Rizzo A, Donnarumma G, Mallardo K, et al.** Correlation between genetic variability and virulence factors in clinical strains of *Malassezia pachydermatis* of animal origin. New Microbiol. 2016; 39(3):216-223.
8. **Prohic A, Jovovic T, Krualija-Fazlic M, Kuskunovic-Vlahovljak S.** *Malassezia* species in

healthy skin and dermatological conditions. Int J Dermatol. 2016; 55(5):494-504.

9. Ilahi A, Hadrich I, Neji S, Trabelsi H, Makni f, Ayadi A. Real-Time PCR Identification of Six *Malassezia* Species. Curr Microbiol. 2017; 74(6): 671-677.

10. Elshabrawy WO, Saudy N, Sallam M. Molecular and Phenotypic Identification and Speciation of *Malassezia* Yeasts Isolated from Egyptian Patients with Pityriasis Versicolor. J Clin Diagn Res. 2017; 11(8):12-17.

11. Cruz R, Vieille P. *Malassezia pachydermatis* (Weidman) C.W. Dodge. Rev. Chil. Infectol. 2015; 32(1):71-72.

12. Celis A, Vos A, Triana S, Medina C, Escobar N, Restrepo S, et al. Highly efficient transformation system for *Malassezia furfur* and *Malassezia pachydermatis* using *Agrobacterium tumefaciens*-mediated transformation. Journal of Microbiological Methods. 2017; 134:1-6.

13. Latta R, Puttilli M, Immediato D, Otranto D, Cafarchia C. The role of drug efflux pumps in *Malassezia pachydermatis* and *Malassezia furfur* defence against azoles. Mycoses 2017; 60(3):178-182.

14. Silva F, Ferrer O, Déniz S, Rosario I, Conde-Felipe M, Diaz E, et al. In vitro susceptibility testing of *Malassezia pachydermatis* to gentamicin. Vet Dermatol. 2017; 28(4):348-e76.

15. Marrero E, Silva F, Rosario I, Déniz S, Real F, Padilla D, et al. Assessment of in vitro inhibitory activity of hydrogen peroxide on the growth of *Malassezia pachydermatis* and to compare its efficacy with commercial ear cleaners. Mycoses. 2017; 60(10):645-650.

16. Alvarez-Pérez S, Garcia M, Blanco J. In vitro activity of amphotericin B-azole combinations against *Malassezia pachydermatis* strains. Med Mycol. 2018. doi: 10.1093/mmy/myy009.

17. Lee YW, Kang HJ, Ahn KJ. *Malassezia* Species Cultured From the Lesions of Seborrheic Dermatitis. Korean J Med Mycol. 2001 Jun 6(2):70-76.

18. Del Rosso J, Kim G. Seborrheic Dermatitis and *Malassezia* species: How Are They Related?. J Clin Aesthet Dermatol. 2009;2(11):14-17.

19. Echeverria L. Reseña histórica del descubrimiento de los hongos dermatofitos desde el siglo I A.C. hasta los trabajos actuales. SIJ. 2016;13(3):21 - 33.

20. Teramoto H, Kumeda Y, Yokoigawa K, Hosomi K, Shunji K, Mukamoto M, et al. Genotyping and characterisation of the secretory lipolytic enzymes of *Malassezia pachydermatis* isolates collected from dogs. Veterinary Record Open. 2015; 2(2):e000124.

21. Naldi L, Rebora A. Seborrheic Dermatitis. N Engl J Med. 2009; 360:387-396.

22. Siemieniuk M, Czyzewska U, Strumilo S, Tylicki A. Thiamine Antivitamins an opportunity of therapy of fungal infections caused by *Malassezia pachydermatis* and *Candida albicans*. Mycoses 2016 Feb; 59(2):108-116.

23. Cafarchia C, Iatta R, Immediato D, Puttilli MR, Otranto D. Azole susceptibility of *Malassezia pachydermatis* and *Malassezia furfur* and tentative epidemiological cut-off values. Med Mycol. 2015; 53(7):743-748.