

## ESTUDIO COMPARATIVO DE LA ACTIVIDAD DE UN NUEVO ANTIMICOTICO, TOLCICLATO\*, EN PITIRIASIS VERSICOLOR.

Ximena Raggio

Servicio de Dermatología - Hospital del Salvador,  
Santiago - Chile.

### RESUMEN

Se analizó la actividad de un nuevo antimicótico -Tolciclato- en 56 pacientes portadores de Pitiriasis versicolor, comparando su actividad con Tolnaftato, en una experiencia de doble ciego.

Para este objeto, 28 pacientes fueron tratados con Tolnaftato al 1% dos veces al día y 28 pacientes recibieron Tolciclato en solución al 1% durante un período de cuatro semanas.

Los criterios de evaluación tomaron en cuenta la negativización de los exámenes micológicos descritos y la mejoría de la sintomatología clínica (pigmentación - descamación y prurito).

Los resultados obtenidos demuestran que a la segunda semana de tratamiento, el 92,5% de los pacientes que recibieron Tolciclato tuvieron exámenes micológicos negativos, en comparación con el 64% de los pacientes tratados con Tolnaftato. Esta diferencia resulta ser estadísticamente significativa ( $P < 0,05$ ).

Al término de la investigación todos los pacientes habían mejorado con ambos esquemas de tratamiento, demostrando Tolciclato ser más rápido en su acción.

Ambos medicamentos fueron bien tolerados, y solamente se registró como efecto colateral prurito intenso en un paciente que recibió Tolciclato y que obligó a suspender el tratamiento.

### INTRODUCCION

La Pitiriasis versicolor es un cuadro clínico producido por especies del género *Malassezia* que tienen la propiedad de invadir las capas superficiales de la epidermis, condicionada por algunos factores ambientales y locales predisponentes tales como humedad, calor, falta de higiene, etc. (1)

Esta afección tiene amplia distribución mundial y se manifiesta por máculas hiper o hipopigmentadas, coalescentes, descarnativas, ubicadas preferentemente en el tórax. Un incremento de ésta se ha visto en pacientes desnutridos o sometidos a tratamiento corticosteroidal. (2)

En un trabajo premilinar, estudiamos en diferentes dermatomycosis, la actividad de un nuevo derivado tiocarbamato denominado Tolciclato (3), cuyo nombre químico corresponde al O - (1,2,3,4

### SUMMARY

[A comparative study of the activity of a new antimycotic drug, tolciate, in Pitiriasis versicolor]

A controlled double-blind trial comparing the activity and tolerability of a new topical antifungal agent -Tolciate- and tolnaftate were carried out in 56 patients suffering Pityriasis versicolor.

Tolciate and Tolnaftate 1% cream were applied twice a day a mean time of about 4 weeks. Efficacy was evaluated weekly during treatment by clinical and mycological examinations.

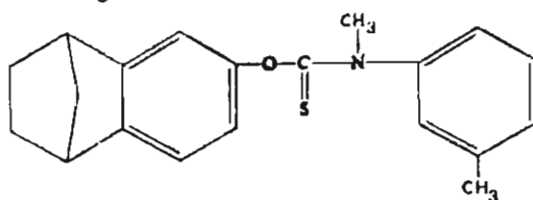
At the second week of treatment, tolciate induced mycological conversion in the 92,5% of cases in comparison with 64% in the tolnaftate group ( $p < 0,05$ ).

At the end of the trial all the patients cured with both treatments but the Tolciate group achieved clinical and mycological cures earlier (3th week).

Both drugs were well tolerated although one patient had to stop the treatment with Tolciate because of intense pruritus.

- Tetrahidro - 1,4 -metanonaftalen - 6 - el) m N - dimetiltiocarbamato. (Fig. 1). Los resultados obtenidos con este nuevo fármaco demostraron una elevada actividad en diferentes dermatomycosis, destacando su acción en pacientes afectados de Pitiriasis versicolor. En efecto, de 42 enfermos con micosis cutánea de diversas etiologías, hubo en total 5 con *Malassezia furfur*, que respondieron favorablemente antes de la tercera semana de tratamiento con Tolciclato. (4)

Figura N° 1 - Fórmula Estructural



\* Tolmicen<sup>R</sup> - Farnitalia Carlo Erba Laboratorio S.A.

En diversas publicaciones extranjeras se ha corroborado la elevada actividad de este fármaco, especialmente en pacientes con Pitiriasis versicolor. (5)

El objetivo de este trabajo ha consistido en ampliar el número de casos tratados con este nuevo antimicótico, comparando su actividad con Tolnaftato, fármaco frecuentemente utilizado en este tipo de dermatomycosis.

## MATERIAL Y METODO

### Pacientes.

Ingresaron a la experiencia 56 pacientes que consultaron en el Servicio de Dermatología del Hospital del Salvador, en el año 1983, con lesiones cutáneas en donde se confirmó el diagnóstico de Pitiriasis versicolor.

De estos enfermos, 26 eran de sexo masculino (46%) y 30 del sexo femenino (54%). Las edades fluctuaron entre 13 y 56 años con un promedio de 27 años.

Mediante una anamnesis cuidadosa se interrogó a los pacientes por factores predisponentes tales como terapia corticosteroidal, afecciones metabólicas, oncológicas, mesenquimopatías, contacto con pacientes con P. versicolor, asistencia frecuente a piscinas o baños turcos, etc. Se dejó expresamente consignado el tipo de tratamiento recibido anteriormente, dejando un período de "wash-out" (período de borrado) de un mes antes de iniciar nuestras experiencias.

### Diagnóstico.

El diagnóstico se basó en el examen clínico del paciente, incluyendo datos anamnésicos y examen físico, utilizando este último para clasificar a los enfermos dentro de dos grupos: aquellos con 30% o más de la superficie del tronco comprometida y aquellos con menos del 30% de superficie del tronco afectada o su equivalente.

El diagnóstico de Laboratorio se realizó mediante estudio microscópico directo de las escamas de las zonas afectadas, usando para ello, KOH al 20%.

Cada paciente fue examinado al ingreso y posteriormente controlado clínicamente y con microscopía directa de las lesiones una vez a la semana, hasta completar 4 semanas de tratamiento.

### Tratamiento.

Para la asignación del tratamiento, los pacientes fueron divididos de modo randomizado, en dos grupos de 28 pacientes cada uno y recibieron uno de los siguientes esquemas:

Grupo A: Tolciclato en solución al 1% en forma no oclusiva, dos veces al día, durante 4 semanas.

Grupo B: Tolnaftato en solución al 1% en igual forma y por un período de tiempo semejante.

La experiencia clínica ha sido realizada en doble ciego utilizando la técnica del observador neutral dado que durante el desarrollo de la experiencia se entrenó a una enfermera para que distribuyera los tratamientos asignados a cada paciente con lo cual el investigador ignoró el medicamento usado en cada caso.

### Criterios de Evaluación.

La evaluación de cada enfermo tomó en consideración los cambios experimentados al examen clínico y los resultados obtenidos en los estudios micológicos. Un mismo investigador consignó en cada control la presencia o ausencia del síntoma prurito, del signo descamación y el grado de pigmentación.

Además se interrogó a los pacientes sobre efectos colaterales que hubieran presentado con alguno de los medicamentos en estudio.

Al término de la investigación, se emitió un juicio global sobre la actividad de cada fármaco para lo cual se siguió la siguiente pauta:

Excelente: Mejoría total del cuadro clínico y examen micológico negativo.

Bueno: Regresión parcial de la sintomatología clínica y examen micológico negativo.

Regular: Cambios leves en la parte clínica y examen micológico positivo.

Nulo: No hubo modificaciones en el cuadro clínico como tampoco en el micológico.

Cuando fue posible, se realizó un seguimiento post tratamiento de una a cuatro semanas de observación

### Análisis Estadístico.

La diferencia de respuesta entre los dos grupos ha sido analizada mediante el test de Chi-cuadrado.

## RESULTADOS

En la Tabla N° 1 se dan a conocer las características clínicas de ambos grupos tratados. No hubo diferencias significativas en cuanto a edad, sexo y extensión inicial de la lesión. Hubo un enfermo que recibió Tolciclato y que presentó inicialmente (tercer día) una reacción alérgica al fármaco por lo cual fue excluido de la investigación.

En lo que se refiere a factores predisponentes, en 4 pacientes de cada grupo existían antecedentes de contacto con familiares con Pitiriasis versicolor.

La asistencia frecuente a Baños Turcos fue referida por 9 pacientes del grupo Tolciclato y por 3 del grupo Tolnaftato, uno de los cuales tuvo además,

contacto con familiares enfermos.

El factor obesidad se pesquisó sólo en un paciente perteneciente a los tratados con Tolciclato.

TABLA Nº 1

| PARAMETRO                              | Grupo Tolciclato | Grupo Tolnaftato |
|--|------------------|------------------|
| Número Pacientes                       | 27               | 28               |
| Edad ( $\bar{x}$ años)                 | 29               | 26               |
| Sexo (masculino/femenino)              | 10/17            | 15/13            |
| EXTENSION DE LA LESION:                |                  |                  |
| $\geq$ 30% Superficie Tronco           | 11               | 10               |
| < 30% Superficie Tronco                | 16               | 18               |
| Factores Predisponente (Nº)            | 12               | 6                |
| Tiempo de Evolución ( $\bar{x}$ meses) | 14,5             | 10,6             |

El tiempo promedio de evolución de la enfermedad, previo a la investigación, fue de  $14,5 \pm 8,4$  meses para Tolciclato y  $10,6 \pm 7,4$  meses para los enfermos tratados con Tolnaftato. Estos resultados demostraron que se trataba de pacientes que habían concurrido frecuentemente y por largo tiempo a tratarse por esta afección micótica.

La respuesta al tratamiento, evaluado mediante la desaparición del hongo a la microscopía directa, se detalla en el Gráfico Nº 1.

Como se puede apreciar, los pacientes tratados con Tolciclato presentan un porcentaje de normalización de sus exámenes de un 92,5% a la segunda semana y del 100% a la tercera.

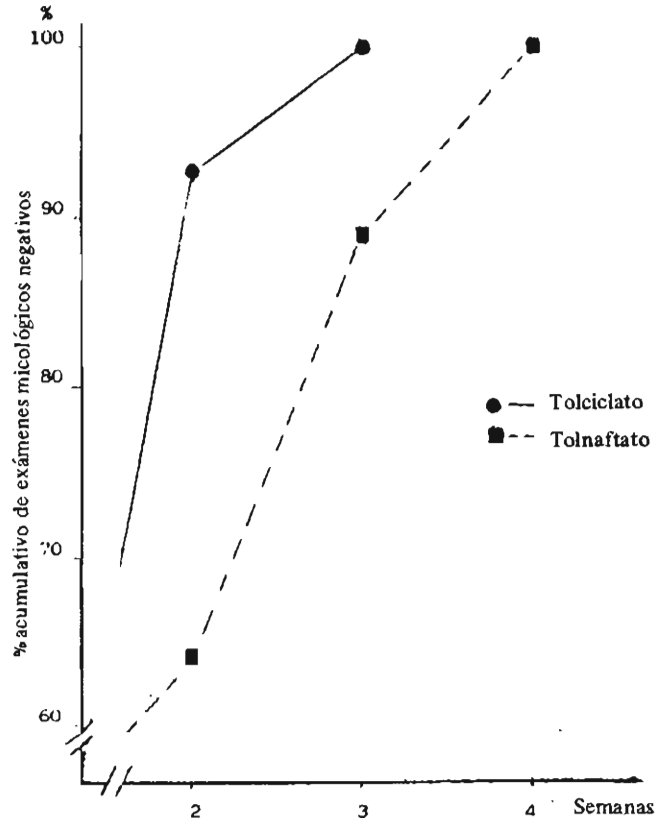
Por su parte, el grupo tratado con Tolnaftato negativizó sus exámenes en el 64% y 89% a la segunda y tercera semana respectivamente.

La comparación estadística entre ambos grupos demostró una diferencia significativa a la segunda semana de tratamiento ( $p < 0,05$ ), en tanto que a la tercera semana, si bien el grupo de Tolciclato negativizó exámenes en todos sus pacientes, la diferencia con lo alcanzado por el grupo Tolnaftato (89%) no fue significativa ( $p > 0,05$ ).

Al término del tratamiento (4 semanas) todos los pacientes de ambos grupos presentaron examen micológico negativo.

GRAFICO Nº 1

Negativización de exámenes micológicos directos en pacientes con *P. versicolor* sometidos a tratamiento antimicótico.



Por otra parte, la mejoría del cuadro clínico fue evidente en ambos grupos desde la primera semana de tratamiento. Tal como se observa en los gráficos Nº 2, 3 y 4, al término de la investigación, la signología había experimentado una franca mejoría en relación al ingreso, desapareciendo la descamación, la hiperpigmentación y el síntoma prurito en todos aquellos pacientes que las presentaban. Este último síntoma persistió en algunos pacientes de ambos grupos, pero solo durante la aplicación de la droga, por lo que se consideró como efecto colateral del fármaco. En lo concierne a la hiperpigmentación, hay una más rápida resolución de la sintomatología en el grupo tratado con Tolciclato (Fig. 3), respecto al grupo tratado con Tolnaftato dado que después de dos semanas de tratamiento la frecuencia de pacientes que presentaron aún el síntoma era significativamente inferior en el grupo Tolciclato respecto a la encontrada en el grupo de pacientes tratados con el fármaco de control.

En los dos grupos estudiados se pesquisó hipopigmentación, 17 casos con Tolciclato, y 16 con Tolnaftato. Todos ellos mantuvieron esta característica, lo que es habitual, pues este signo es de lenta resolución.

GRAFICO N° 2

Evolución del signo descamación en 55 pacientes con P. versicolor sometidos a tratamiento antimicótico.

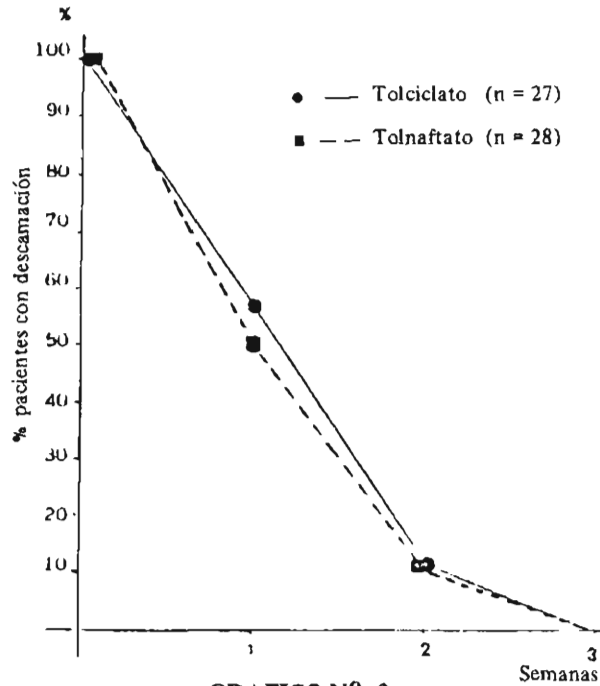


GRAFICO N° 3

Evaluación de la hiperpigmentación en pacientes con P. versicolor sometidos a tratamiento antimicótico.

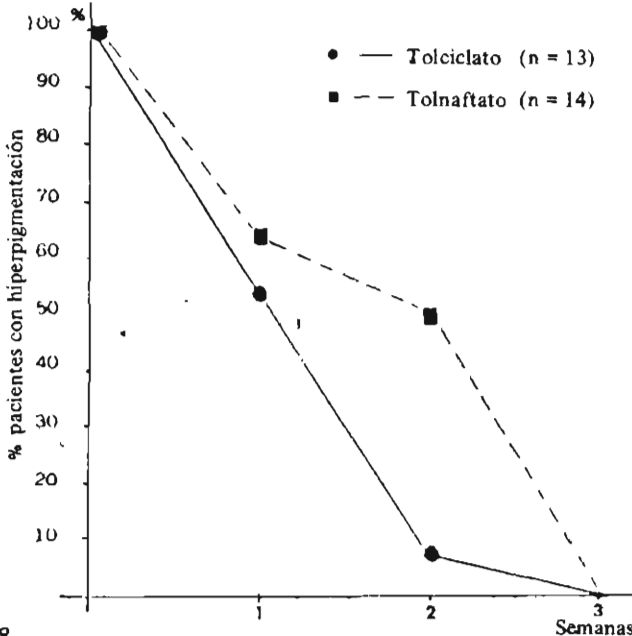
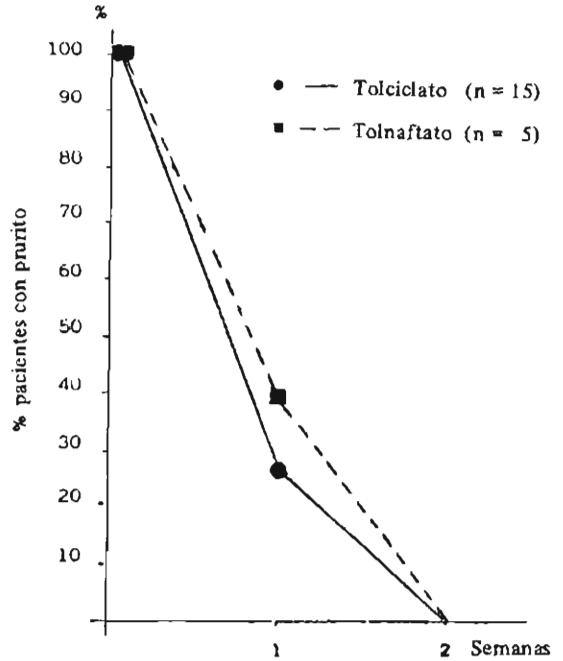


GRAFICO N° 4

Evolución del síntoma prurito en 20 pacientes con P. versicolor sometidos a tratamiento antimicótico.



Considerando a la vez la mejoría del cuadro clínico y la negativización de los exámenes micológicos, se puede concluir que la evaluación global de la eficacia de ambos tratamientos en la Pitiriasis versicolor fue excelente en todos los pacientes, teniendo Tolciclato la ventaja de ser más rápido en la erradicación de la enfermedad.

Efectos Colaterales

Un paciente tratado con Tolciclato presentó al tercer día prurito intenso, razón por la cual suspendió la terapia. Este enfermo no fue incluido en la evaluación del tratamiento por el escaso período de observación. Otros 6 enfermos tuvieron prurito leve ocasionalmente, que no revistieron importancia.

En los enfermos tratados con Tolnaftato, se registró en cinco pacientes (18%), prurito leve.

No se realizó en estos enfermos la prueba del parche.

Recidivas

En relación a la incidencia de recidivas, una vez suspendido el tratamiento, 40 enfermos fueron mantenidos en observación por un plazo que fluctuó entre 1 - 4 semanas.

De 22 enfermos tratados con Tolciclato, ninguno de ellos presentó nuevos brotes de infección micótica. En el grupo con Tolnaftato (18 pacientes) hubo un enfermo que recidivó a la segunda semana de haber suspendido el tratamiento.

## Discusión

El tratamiento de la pitiriasis versicolor, al igual que varias dermatomicosis, representa un verdadero desafío para el médico tratante, debido a la tendencia crónica de la enfermedad y a las frecuentes recidivas que experimentan estos pacientes.

Diversos medicamentos y aplicaciones tópicas se han utilizado en esta afección, destacando en todos ellos, el tiempo prolongado que es necesario mantener para erradicar al agente etiológico y especialmente para mejorar la sintomatología clínica.

Así por ejemplo, la suspensión del selenium aplicada dos veces al día, puede inducir mejoría de la zona afectada, pero hay que destacar que la anomalía en la pigmentación se resuelve lentamente, después de un período de semanas o meses. Otros fármacos, como los derivados del ácido retinoico y preparaciones queratolíticas tienen un comportamiento semejante. (6,7).

En una experiencia preliminar personal, realizada en diferentes pacientes con dermatomicosis,

llamó la atención la elevada eficacia que tuvo un nuevo derivado tiocarbamato -Tolciclato- en mejorar la sintomatología clínica y microbiológica de pacientes con Pitiriasis versicolor. (4) Existen actualmente en la literatura numerosos trabajos en los cuales está demostrada la acción selectiva del fármaco sobre la *Malassezia furfur* con un porcentaje de cura del 82 - 100% de los pacientes a la cuarta semana de tratamiento. (5, 8, 14)

Los resultados obtenidos de esta investigación confirman los hallazgos preliminares y son en todo semejantes a los presentes en literatura.

Resultó interesante la elevada actividad de este nuevo preparado al compararse con el Tolnafato, fármaco ampliamente usado en afecciones de esta naturaleza.

Estos resultados permiten concluir que Tolciclato constituye un excelente producto en este tipo de patología, especialmente en aquellos pacientes en que por razones del medio ambiente o susceptibilidad personal se hace necesario un tratamiento rápido y eficaz.

## BIBLIOGRAFIA

- 1.- Taplin, D. (1976). Superficial mycoses. J. Invest. Dermatol., 67: 177-181.
- 2.- Faergemann, J., Fredriksson, T. (1982) Tinea versicolor. Some new aspects on etiology, pathogenesis and treatment. J. Dermatol. 21: 8-11.
- 3.- Grixoni, F., Lorenzoni, A. and Nuzzo, L. (1979). Sperimentazione d'un nuovo preparato antimicotico per uso topico el Tolciclato. G. Mal. Infett. 31, 165-169.
- 4.- Raggio, X. y Tolic, A. Eficacia Clínica de un nuevo antimicótico "Tolciclato" en Dermatomicosis. (Comunicación Personal).
- 5.- Martin, D. (1980) Estudio de la acción de un nuevo preparado antimicótico (Tolciclato) en el tratamiento de la Pitiriasis versicolor. Actas Dermosifilográficas. Sep/Oct. 37: 373-380.
- 6.- Faergemann, J., Fredrikson T. (1980). Propylene Glycol 50% cures tienea versicolor 100% Acta Dermato-Venereol, 60 : 92.
- 7.- Jacobs, P. (1978). Fungal infections in childhood. Pediatr. Clin. North. Am. 25 : 357-370.
- 8.- Barba Gómez, J.F., Barba Rubio, M. (1982). Tolciclato en Dermatomicosis. Compendium de Investigaciones Clínicas Latinoamericanas. 2 : 47-49.
- 9.- Ortega, R.A. (1982). Tolciclato en dermatomicosis. Estudio multicéntrico. Compendium de Investigaciones Clínicas Latinoamericanas. 2: 39-46.
- 10.- Auad, A. (1982). Estudio multicentrico sobre o tratamento local das dermatomicoses com Tolciclato, realizado no Brasil em 789 pacientes. Rev. Bras. Med. No. 12/1.
- 11.- Minelli, L. (1982) Tratamento local das dermatomicoses com Tolciclato. Rev. Bras. Med. 39: 524-529.
- 12.- Paschoal, L.H.C. (1983). Tolciclato no tratamento das micoses superficiais da infancia e adolescencia. Anais Brasileiros de Dermatologia. 58: 182-185.
- 13.- Cuce' L.C., Contijo Assunção, B.F., Medawar, L.G.A., Salibian, A., Groppi, W. (1980). Tolciclate versus miconazole, a double-blind trial in patients with dermatomycosis. J. Int. Med. Res. 8: 144-147.
- 14.- Intini, C., Battaglia, A., Mangiarotti, A.M., Picco, A.M., Viaro, D., Sacchetti, G. (1980). Multicentre clinical study with tolciclate in the local treatment of skin mycoses in 1083 patients. Pharmatherapeutica 2: 439-450.